

РОДИТЕЛЯМ О ПОСЛЕДСТВИЯХ ВРЕДНЫХ ПРИВЫЧЕК У ДЕТЕЙ

Поданным мировой статистики, число речевых расстройств у детей и подростков растет, в связи с чем актуальность этой проблемы принимает глобальный характер. *В настоящее время* увеличилось количество детей с механической дислалией.

Механическая дислалия — вид неправильного звукопроизношения, который вызывается органическими дефектами периферического речевого аппарата, его костного и мышечного строения. Другими словами, механическая дислалия — это нарушения звукопроизношения, вызванные ***неправильным строением артикуляционного аппарата.*** Более 70% роста и формирования челюстно-лицевых структур происходит у ребенка в возрасте от 1 до 5 лет. Поэтому, как правило, факторы риска формирования подобных нарушений закладываются в самом раннем возрасте, в период так называемого молочного (или временного) прикуса и закрепляются в виде вредных привычек.

Из беседы с родителями выясняется, что чаще всего причиной грубого нарушения речи являются вредные привычки, которые сопровождают ребенка с младенчества. К ним относятся:

- длительное сосание соски;
- сосание пальца;
- сосание различных предметов (например, уголка пододеяльника);
- прикусывание губ и щек;
- привычка к ротовому дыханию;
- прокладывание языка между зубами при глотании и речи;
- неправильные позотонические рефлексы – нарушение осанки, подкладывание кулачка под щеку, запрокидывание головы во время сна.

К особенностям вредных привычек следует отнести их непроизвольность, автоматизм, поэтому от них трудно избавиться. А отсутствие у родителей элементарных знаний о последствиях вредных привычек позволяет сохраняться им у ребенка длительное время, способствуя тем самым закреплению нарушений формирования зубочелюстно-лицевой системы и правильного звукопроизношения. Чем дольше малыш не может отвыкнуть от сосания пальца или пустышки, тем прочнее закрепляется эта привычка, тем больше усугубляется аномалия, которая оказывает влияние на тип дыхания и на развитие лицевого скелета в целом, и тем более сложное ортодонтическое лечение может потребоваться ребенку впоследствии.

Нормальным считается прикус, когда при смыкании челюстей верхние зубы на 1/3 прикрывают нижние.

Различают:

- **молочный** (временный) прикус в возрасте от 6 мес. до 5-6 лет;
- **сменный** прикус в возрасте от 6 лет до 12 лет;
- **постоянный** прикус (после прорезывания постоянных зубов).

Нарушения прикуса могут иметь несколько вариантов:

* прогнатия;
* прогения;
* передний открытый прикус;
* боковой (правосторонний, левосторонний, двусторонний) прикус.

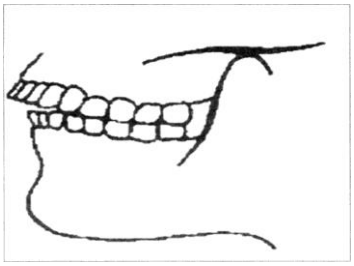

Нарушения прикуса затрудняют выработку необходимых для произношения разных групп звуков положений языка.

Прогнатия— передние зубы верхней челюсти сильно выдвинуты вперед. Образуется щель между зубными рядами верхней и нижней челюстей. Прогнатический прикус сопровождается нарушением функций откусывания и разжевывания пищи, произношения отдельных звуков. При прогнатии затруднено положение широкого кончика языка за верхними зубами, что необходимо для произношения шипящих звуков.Лечение прогнатии зависит от возраста ребенка. Необходимо отучить малыша от вредных привычек и назначить аппаратное лечение.

Важно не упустить момент обращения к ортодонту, так как у подростков лечение прогнатии часто сочетается с хирургическим вмешательством.

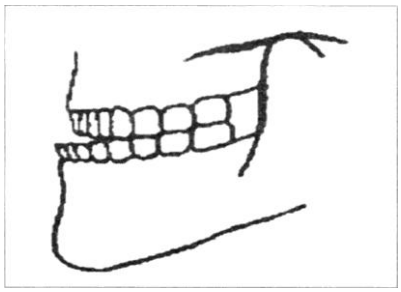

Прогенияхарактеризуется явно выдвинутой вперед нижней челюстью, что перекрывает верхний зубной ряд. При значительном выдвижении нижней челюсти между челюстями образуется щель, что усложняет процесс откусывания пищи передними зубами. При прогении изменяется внешний вид ребенка и нарушается жевательная и речевая функции.

При прогении затруднено положение широкого кончика языка за нижними резцами, что необходимо для произношения свистящих звуков.

Лечение прогении проводится в зависимости от состояния ребенка и возраста. В период молочных зубов родителям необходимо:

♦постараться отучить ребенка от вредных привычек (сосать палец, губу, соску);

♦лечить заболевания зубов и носоглотки;

♦обратиться к ортодонту за консультацией (благоприятное для этого время – 6 - 12 лет).

Открытый прикус - при сомкнутом положении верхней и нижней челюстей остается свободный промежуток между верхними и нижними зубами. При открытом прикусе нарушаются жевание и речь (шепелявость), вырабатывается ротовой тип дыхания.

Открытый прикус может сформироваться при длительном сосании соски, нарушении носового дыхания. При переднем открытом прикусе кончик языка просовывается в щель между резцами, что придает шепелявый оттенок звуку.

При *боковом открытом прикусе*боковой край языка просовывается в щель между коренными зубами и туда же уходит воздушная струя, что придает звукам хлюпающий оттенок.

Неправильный прикус исправить никогда не поздно, но лучшее время для исправления назначит врач – ***ортодонт***(чаще всего, это время 6 -12 лет).

Долгое время считалось, что молочные зубы – непонятный каприз природы. Родители зачастую не уделяют им большого внимания, считая, что лечить молочные зубы не обязательно: все равно они ненадолго. Но за свой короткий срок они собирают массу информации для постоянных зубов, обеспечивают место для их правильного прорезывания. Важно знать, что при удалении или потере молочного зуба более чем за год до прорезывания постоянного необходимо направить ребенка на замещающее протезирование, чтобы избежать сужения и деформации зубных рядов, которые могут отрицательно сказываться на артикуляции.

Функция дыхания очень важна в формировании зубочелюстно-лицевой системы. Затрудненное прохождение струи воздуха через носовые ходы способствуют формированию привычного ротового или смешанного типа дыхания***. Ротовое дыханиеотносится к вредным привычкам*** по той простой причине, что ребенок отвык дышать носом в силу частых простудных заболеваний. Под воздействием ротового дыхания и избыточного давления щечных мышц видоизменяется и форма верхней челюсти – она сужается в боковых участках. Одновременно с сужением челюсти изменяется и форма носовых ходов, носовая перегородка искривляется, что соответственно ведет к изменению тембра голоса. Лицевой скелет у таких детей негативно сказывается на эстетике лица и требует скорейшего совместного лечения ребенка у таких специалистов, как ***ортодонт*** и ***отоларинголог.***

Помните:

дышать ребенок должен только носом!



Глотание и жевание также оказывают большое влияние на формирование зубочелюстной системы. При искусственном вскармливании очень важно соблюдать следующие правила:

- своевременно добавлять прикорм и переходить на кормление твердой пищей согласно рекомендациям педиатра;
- при кормлении из ложки ее следует подносить к губам, а не вводить ее непосредственно в рот. Малыш должен тянуться к ложке, это движение – своего рода тренировка мышц челюстей.

Ложка для ребенка в возрасте 1 года – основной столовый прибор!

Формирование функций жевания и глотания будет задерживаться, если искусственное вскармливание проводить неправильно и при достижении ребенком годовалого возраста кормить его только через соску. Функция жевания у детей с нарушением нормального соотношения развития челюстей также не может протекать полноценно, что отражается на общем состоянии развития. ***В норме при жевании*** рот должен быть закрыт, пищу нужно откусывать передними резцами, а разжевывать попеременно с левой или правой стороны жевательными зубами.

Уважаемые родители, помните:
раннее выявление и коррекция
безобидных на первый взгляд нарушений
поможет Вашему ребенку
вырасти красивым, спокойным и здоровым!

В статье использованы материалы статьи И.И. Васильевой «Родителям о последствиях вредных привычек у детей», журнал «Дошкольная педагогика», №6, 2012 г.